

## RELATO DE CASO

# Papiloma escamoso oral: uma visão sob aspectos clínicos, de fluorescência e histopatológicos

Oral squamous papilloma: a view under clinical, fluorescence  
and histopathological aspects

Sérgio Araújo Andrade<sup>1</sup>, Sebastião Prata Vieira<sup>2</sup>, Juliana Fracalossi Paes<sup>3</sup>, Marisa Maria Ribeiro<sup>4</sup>,  
Vanderlei Salvador Bagnato<sup>2</sup>, Fernando de Pilla Varotti<sup>1</sup>

<sup>1</sup> Universidade Federal de São João del Rei, Divinópolis, MG, Brasil.

<sup>2</sup> Universidade de São Paulo, São Carlos, SP Brasil.

<sup>3</sup> Laboratório CIAP – Citologia e Anatomia Patológica, Divinópolis, MG, Brasil.

<sup>4</sup> Serviço de Especialidades Odontológica, Prefeitura Municipal de Divinópolis, Divinópolis, MG, Brasil.

DOI: 10.31744/einstein\_journal/2019RC4624

## RESUMO

O papiloma escamoso oral é um tumor benigno, cuja patogênese tem sido associada à infecção pelo papilomavírus humano. A infecção pelo papilomavírus humano é um dos fatores de risco associado ao desenvolvimento dos carcinomas cervicais, anogenitais, faríngeos, laríngeos e da cavidade oral. O papiloma escamoso oral pode acometer qualquer região da cavidade oral, e a transmissão do papilomavírus humano ocorre por contato direto, relação sexual ou de mãe para filho durante o parto. O diagnóstico é clínico e histopatológico, e a remoção cirúrgica representa o tratamento de escolha. Recentemente, a fluorescência óptica de campo amplo tem sido empregada como exame complementar ao exame clínico convencional, no rastreamento de lesões patológicas orais e para delimitação de margens cirúrgicas. Relatamos um caso de papiloma escamoso oral com suas características clínicas e histopatológicas, sob a perspectiva da fluorescência óptica de campo amplo.

**Descritores:** Papiloma/patologia; Papiloma/diagnóstico; Papillomaviridae; Patologia bucal; Fluorescência

## ABSTRACT

Oral squamous papilloma is a benign tumor whose pathogenesis has been associated with human papillomavirus infection. Thus, it is noteworthy that human papillomavirus infection is one of the risk factors associated with the development of cervical, anogenital, pharynx, larynx and oral cavity carcinomas. Oral squamous papilloma can affect any region of the oral cavity, and transmission of human papillomavirus can occur by direct contact, sexual intercourse or from mother to child during delivery. The diagnosis is clinical and histopathological, with surgical removal representing the treatment of choice. Recently, widefield optical fluorescence has been used as a complementary examination to the conventional clinical examination in the screening of oral pathological lesions and for the delimitation of surgical margins. We report a case of oral squamous papilloma with its clinical, histopathological features and, in addition, from the perspective of wide field optical fluorescence.

**Keywords:** Papilloma/pathology; Papilloma/diagnosis; Papillomaviridae; Pathology, oral; Fluorescence

## INTRODUÇÃO

O papiloma escamoso oral é um tumor benigno, cuja patogênese tem sido associada à infecção pelo papilomavírus humano (HPV).<sup>(1-5)</sup> Deste modo, é im-

### Como citar este artigo:

Andrade SA, Prata Vieira S, Paes JF, Ribeiro MM, Bagnato VS, Varotti FP. Papiloma escamoso oral: uma visão sob aspectos clínicos, de fluorescência e histopatológicos. *einstein* (São Paulo). 2019;17(2):eRC4624. [http://dx.doi.org/10.31744/einstein\\_journal/2019RC4624](http://dx.doi.org/10.31744/einstein_journal/2019RC4624)

### Autor correspondente:

Sérgio Araújo Andrade  
Núcleo de Pesquisa em Química Biológica  
Avenida Sebastião Gonçalves Coelho,  
400 – Chanadour  
CEP: 35501-296 – Divinópolis, MG, Brasil  
Tel.: (37) 3221-4657  
E-mail: saandrade@ufsj.edu.br

### Data de submissão:

6/6/2018

### Data de aceite:

23/11/2018

### Copyright 2019



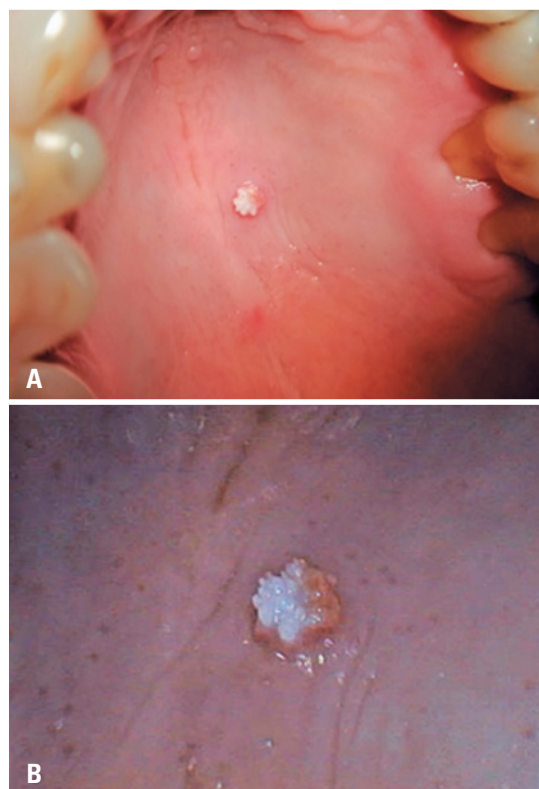
Esta obra está licenciada sob  
uma Licença *Creative Commons*  
Atribuição 4.0 Internacional.

portante ressaltar que a infecção pelo HPV é um dos fatores de risco associado ao desenvolvimento dos carcinomas cervicais, anogenitais, faríngeos, laríngeos e da cavidade oral.<sup>(2-6)</sup> A transmissão do HPV pode ocorrer por contato direto, relação sexual ou de mãe para filho durante o parto.<sup>(1-6)</sup> A apresentação clínica clássica do papiloma escamoso oral pode ser descrita como um crescimento exofítico com superfície rugosa, que se assemelha à couve-flor e, dependendo do grau de queratinização da lesão, pode ser branco, rosa e/ou avermelhada.<sup>(3,4)</sup> A lesão pode afetar a região oral, sendo mais comum na língua, nos lábios, na úvula e no palato duro.<sup>(1,3)</sup> O diagnóstico é clínico e histopatológico.<sup>(1-4)</sup> O tratamento de escolha para papiloma escamoso oral é a remoção cirúrgica.<sup>(1-3)</sup> Contudo, dispositivos de fluorescência óptica de campo amplo têm sido empregados no exame complementar ao exame clínico convencional, para rastreio de lesões patológicas orais.<sup>(7-10)</sup> De fato, o uso da fluorescência óptica de campo amplo tem sido relatado e *Food and Drug Administration* (FDA) dos Estados Unidos aprovou seu uso em dois tipos de aplicação clínica, relacionando com a possibilidade de visualização aumentada de anormalidades orais, que podem ser imperceptíveis ao exame clínico convencional, e para delimitação de margens cirúrgicas.<sup>(7,8,10)</sup> Porém, é importante ressaltar que estudo relacionado ao uso da fluorescência óptica de campo amplo apontou, ao longo dos anos, somente rastreamento e diagnóstico de câncer oral e doenças orais potencialmente malignas.<sup>(8,9)</sup> No entanto, estudos recentes têm demonstrado novas aplicações da tecnologia de fluorescência óptica de campo amplo no contexto de câncer oral e outras anormalidades orais.<sup>(7,10)</sup>

Relatamos aqui um caso de papiloma escamoso oral com suas características clínicas e histopatológicas, da perspectiva da fluorescência óptica de campo amplo.

## RELATO DE CASO

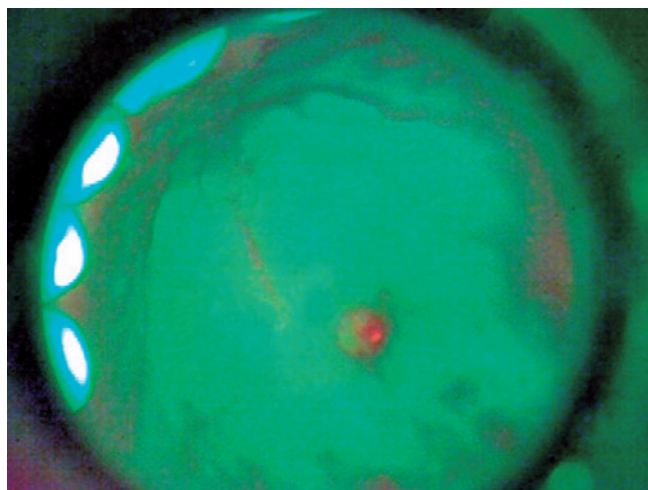
Paciente do sexo masculino, 54 anos, que procurou o serviço do centro de diagnóstico oral da Divisão de Saúde de Divinópolis, no estado de Minas Gerais, com histórico de 6 meses de crescimento de lesão indolor de superfície rugosa no centro do palato duro. Na anamnese, o paciente relatou relação sexual desprotegida, e que, 1 mês antes da consulta, fora submetido à remoção cirúrgica de lesão similar na região genital que, por meio de biópsia, foi confirmada papiloma. Em exame clínico, observou-se, no centro do palato duro, crescimento exofítico, com coloração branco-rosea, solitário, bem definido, em formato oval, séssil, medindo 0,5×0,5 cm com aparência de couve-flor (Figura 1).



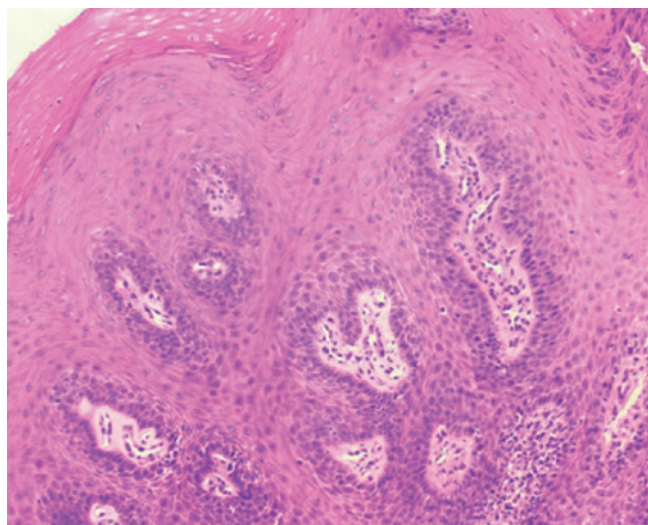
**Figura 1.** Imagem clínica do papiloma escamoso oral. (A) Visão da lesão no centro do palato duro. (B) Visão aumentada 40 vezes mostrando aparência de couve-flor com coloração rosa esbranquiçada

Na mesma consulta clínica, foi realizado o exame complementar de fluorescência óptica de campo amplo na cavidade oral, para certificar a existência de outras lesões não detectadas no exame clínico, bem como determinar com acurácia a extensão da lesão. Em fluorescência, observou-se somente uma lesão, com destaque para área fluorescente vermelha em contraste com área verde (Figura 2). Assim, as imagens fluorescentes são sugestivas de hiperqueratose, possível colonização bacteriana em superfície rugosa da lesão e ausência de sinais de malignidade.

Ainda na mesma consulta clínica, realizou-se biópsia por excisão. O paciente retornou após 10 dias para seguimento e apresentou remissão da lesão. O resultado histopatológico apresentou mucosa escamosa com epitélio escamoso devido a acantose, papilomatose, hipergranulose, hiperqueratose e células esquamosas, com halo perinuclear claro e binucleações raras. Notava-se, ainda, no córion, infiltrado inflamatório linfoplasmocitário, além de ectasia vascular (Figura 3). Os resultados da histopatologia foram consistentes com o diagnóstico de papiloma escamoso oral e não sugestivos de malignidade.



**Figura 2.** Imagem sob fluorescência óptica de campo amplo do papiloma escamoso oral. Nota-se lesão no centro do palato duro com áreas de fluorescência esverdeada contrastando com uma pequena área de fluorescência avermelhada



**Figura 3.** Imagem histológica de papiloma escamoso com presença de acantose, papilomatose, hiperganulose, hiperqueratose e células escamosas com halo perinuclear claro e binucleações raras. Não havia evidência de coilocitose. Método de coloração: hematoxilina e eosina. Magnificação: 10 vezes

O paciente foi orientado sobre a doença ser sexualmente transmissível e, portanto, para prevenção, além da necessidade de uso de preservativo nas relações sexuais e também que o acompanhamento médico fosse mantido.

## DISCUSSÃO

A transmissibilidade do HPV tanto por inoculação direta ou relação sexual desprotegida é altamente relatada na literatura.<sup>(2-6)</sup> Devido à tal transmissibilidade do HPV, há possibilidade de lesões concomitantes nas regiões

orais e anogenitais, que precisam ser identificadas e tratadas e, também, requerem abordagem profunda na anamnese e no exame clínico.<sup>(2)</sup> Neste caso, descrevem-se as lesões concomitantes nas regiões oral e genital, considerando o relato do paciente sobre a presença de lesão oral por 6 meses e remoção cirúrgica de papiloma genital 1 mês anterior à procura de nosso serviço.

As lesões orais por HPV têm sido associadas ao aumento do risco de desenvolvimento de câncer oral.<sup>(1-6)</sup> O diagnóstico precoce é fundamental para tratamento adequado e menos invasivo.<sup>(4)</sup> Porém, Shin et al., e Lane al., relataram dificuldade em identificar e diagnosticar a diferença entre lesões orais, especialmente em estágios precoces, que podem apresentar similaridade clínica.<sup>(8,9)</sup>

Neste sentido, o uso de fluorescência óptica de campo amplo pode ser útil e já é aprovado pela agência reguladora em saúde canadense e pelo FDA, em especial para identificação de lesões orais que podem ser imperceptíveis no exame clínico.<sup>(7,8,10)</sup>

A identificação de lesões por meio de fluorescência óptica de campo amplo ocorre pela visualização de contraste entre tecido normal adjacente fluorescente e a lesão.<sup>(7-10)</sup> Neste sentido, a redução de fluorescência, com aparência de área escura, pode estar relacionada à inflamação ou à malignidade<sup>(7-10)</sup> que não foi observada em nosso caso. Sob fluorescência, há uma diferença discreta entre o padrão fluorescente verde de tecido normal adjacente e a lesão, que é devida à hiperqueratinização e à acantose na lesão. A fluorescência vermelha pode estar relacionada à presença de porfirina de origem bacteriana, que pode estar na lesão.<sup>(10)</sup>

É importante mencionar que o exame de fluorescência óptica de campo amplo é seguro, desde que não tenha uso de radiação ionizante, coloração ou contrastes, evitando os riscos potenciais da lesão no DNA ou complicações alérgicas.<sup>(7,10)</sup> Do mesmo modo, o exame de fluorescência é indolor, por não requerer tanto contato do dispositivo com o tecido examinado, que também torna o procedimento confortável.<sup>(7,10)</sup> Além disso, o dispositivo de fluorescência tem custo que representaria menos de 1% do valor da mamografia e, como não requer insumos, como filmes, seringas, contrastes, *punch*, lâminas ou corantes, pode ser facilmente incorporado no sistema de saúde pública, sem a necessidade de grandes investimentos financeiros. Além disso, como relatado no presente caso, o exame é rápido com resultado em tempo real, podendo ser realizado durante a consulta clínica.<sup>(7,10)</sup> Porém, a técnica de fluorescência óptica de campo amplo requer ambiente escuro para visualização fluorescente adequada. Além disso, há necessidade de profissionais treinados na técnica de fluorescência e com conhecimento das variações entre



aspectos normais e patologia, a partir de perspectiva clínica e fluorescente.

Nosso caso não apresentou na histopatologia a presença de coilocitose, que pode ser sinal patognomônico da infecção por HPV.<sup>(2,4)</sup> Porém, a presença de coilocitose nas seções histológicas de papiloma escamoso oral, de acordo com Jaju et al., e Candotto et al., pode ou não estar presente, sem prejudicar o diagnóstico final.<sup>(1,2)</sup>

Devido ao aumento de casos de infecção por HPV e sua correlação tanto com lesões benignas quanto com câncer oral, enfatiza-se, neste caso, a importância do diagnóstico precoce das lesões. Ainda, o exame de fluorescência óptica de campo amplo pode contribuir para identificação e para providenciar dados adicionais para diagnóstico de papiloma escamoso.

Medidas como aconselhamento de relação sexual com proteção e vacinação contra HPV são efetivas e preventivas, além de consultas regulares para rastreamento. Além disso, deve-se enfatizar que o padrão-ouro para diagnóstico final de papiloma escamoso oral são os exames clínico e histopatológico. Atualmente, o método biomolecular por meio de reação em cadeia da polimerase é mais adequado para determinar infecção viral e há envolvimento de subtipos HPV16 e HPV18, que estão relacionados ao alto risco de alterações malignas do tecido.

## AGRADECIMENTOS

Ao apoio dado pela Fundação de Amparo à Pesquisa do Estado de São Paulo (FAPESP) pelo Conselho Nacional de Desenvolvimento Científico e Tecnológico (CNPq) aos programas do Centro de Pesquisa Inovação e Difusão (CEPID) e do Instituto de Ciências e Tecnologia (INCT).

## INFORMAÇÃO DOS AUTORES

Andrade SA: <http://orcid.org/0000-0003-1817-3025>

Pratavieira S: <http://orcid.org/0000-0002-5012-8470>

Paes JF: <http://orcid.org/0000-0003-0523-7771>

Ribeiro MM: <http://orcid.org/0000-0002-5710-421X>

Bagnato VS: <http://orcid.org/0000-0003-4833-239X>

Varotti FP: <http://orcid.org/0000-0002-2939-7780>

## REFERÊNCIAS

1. Jaju PP, Suvana PV, Desai RS. Squamous papilloma: case report and review of literature. *Int J Oral Sci*. 2010;2(4):222-5.
2. Candotto V, Lauritano D, Nardone M, Baggi L, Arcuri C, Gatto R, et al. HPV infection in the oral cavity: epidemiology, clinical manifestations and relationship with oral cancer. *Oral Implantol (Rome)*. 2017;10(3):209-20.
3. Dos Reis HL, Rabelo PC, de Santana MR, Ferreira DC, Filho AC. Oral squamous papilloma and condyloma acuminatum as manifestations of buccal-genital infection by human papillomavirus. *Indian J Sex Transm Dis AIDS*. 2009;30(1):40-2.
4. Testi D, Nardone M, Melone P, Cardelli P, Ottria L, Arcuri C. HPV and oral lesions: preventive possibilities, vaccines and early diagnosis of malignant lesions. *Oral Implantol (Rome)*. 2016;8(2-3):45-51. Review.
5. Rautava J, Syrjänen S. Human papillomavirus infections in the oral mucosa. *J Am Dent Assoc*. 2011;142(8):905-14.
6. Edelstein ZR, Schwartz SM, Hawes S, Hughes JP, Feng Q, Stern ME, et al. Rates and determinants of oral human papillomavirus infection in young men. *Sex Transm Dis*. 2012;39(11):860-7.
7. Andrade SA, de Pilla Varotti F, Bagnato VS, Pratavieira S. Firearm projectile in the maxillary tuberosity located by adjunctive examination of wide-field optical fluorescence. *Photomed Laser Surg*. 2018;36(2):112-5.
8. Shin D, Vigneswaran N, Gillenwater A, Richards-Kortum R. Advances in fluorescence imaging techniques to detect oral cancer and its precursors. *Future Oncol*. 2010;6(7):1143-54. Review.
9. Lane PM, Gilhuly T, Whitehead P, Zeng H, Poh CF, Ng S, et al. Simple device for the direct visualization of oral-cavity tissue fluorescence. *J Biomed Opt*. 2006;11(2):024006.
10. Andrade SA, Pratavieira S, Ribeiro MM, Bagnato VS, de Pilla Varotti F. Oral cancer from the perspective of wide-field optical fluorescence: diagnosis, tumor evolution and post-treatment follow up. *Photodiagn Photodyn Ther*. 2017;19:239-42.