







# Sistema de classificação Brosco-Dutka para fístulas de palato

## *Brosco-Dutka classification system for palate fistulas*

TELMA VIDOTTO DE SOUSA BROSCO<sup>1\*</sup>  
GABRIELA APARECIDA PREARO<sup>2</sup>  
HAGNER LUCIO DE ANDRADE SILVA<sup>1</sup>  
JENIFFER DE CASSIA RILLO DUTKA<sup>1,2</sup>

### ■ RESUMO

**Introdução:** A ocorrência de fístula oronasal (FON) pós-palatoplastia é uma complicação indesejável, desafiadora e de difícil classificação. O objetivo é apresentar um protocolo de classificação de fístula de palato baseado em critérios morfológicos, embriológicos e sintomatologia da fístula.

**Métodos:** A elaboração da classificação envolveu as seguintes etapas: definição de FON; definição de referências anatômicas; estabelecimento de critérios embriológicos e morfológicos; inclusão da sintomatologia. **Discussão:** O protocolo estabelecido inclui estratégias para a identificação de referências anatômicas de complexa visualização como forame incisivo (FI) e a área de transição entre o palato duro e mole. Do ponto de vista da embriologia, a fístula pode ser classificada como PREFI (localizada em região anterior ao FI), POSFI (localizada em região posterior ao FI) e PREPO (que acomete tanto a região anterior quanto posterior ao FI). O critério morfológico estabelece como áreas: região-1: pré-alveolar e/ou do arco alveolar; região-2: palato duro anterior ao FI; região-3: palato duro posterior ao FI; região-4: transição entre palato duro e mole; e região-5: palato mole. A identificação de sintomas inclui: hipernasalidade, otites e refluxo nasal, além das fístulas assintomáticas. A obtenção de fotografias intraorais adequadas facilita a aplicabilidade do protocolo, sendo que o posicionamento para imagem fotográfica requer a visualização da face palatina dos dentes incisivos superiores. **Conclusão:** O protocolo Brosco-Dutka de classificação de fístula de palato, foi elaborado para uso pela equipe craniofacial em consulta presencial ou durante análise de imagens fotográficas. A proposta apresenta ilustrações para nortear o uso adequado dos critérios.

**Descritores:** Fissura palatina; Fístula bucal; Protocolos clínicos; Protocolos; Cirurgia plástica.

Instituição: Hospital de Reabilitação de Anomalias Craniofaciais da Universidade de São Paulo - HRAC-USP, Bauru, SP, Brasil.

Artigo submetido: 21/7/2020.

Artigo aceito: 23/4/2021.

Conflitos de interesse: não há.

DOI: 10.5935/2177-1235.2021RBCP0063

<sup>1</sup> Hospital de Reabilitação de Anomalias Craniofaciais da Universidade de São Paulo - HRAC-USP, Bauru, SP, Brasil.

<sup>2</sup> Universidade de São Paulo, Faculdade de Odontologia de Bauru, Bauru, SP, Brasil.

## ■ ABSTRACT

**Introduction:** The occurrence of post-palatoplasty oronasal fistula (ONF) is undesirable, challenging and difficult to classify complications. The objective is to present a classification protocol for palate fistula based on the fistula's morphological, embryological criteria and symptomatology. **Methods:** The elaboration of the classification involved the following steps: definition of ONF; definition of anatomical references; establishment of embryological and morphological criteria; inclusion of symptomatology. **Discussion:** The established protocol includes strategies for identifying anatomical references of complex visualization such as foramen (FI) and the transition area between the hard and soft palate. From the point of view of embryology, the fistula can be classified as PREFI (located in the region before the FI), POSFI (located in the region after the FI) and PREPO (which affects both the region before and after the FI). The morphological criterion establishes as areas: region-1: pre-alveolar and/or the alveolar arch; region-2: hard palate before FI; region-3: hard palate after FI; region-4: transition between hard and soft palate; and region-5: soft palate. Symptom identification includes hypernasality, ear infections and nasal reflux, in addition to asymptomatic fistulas. Obtaining adequate intraoral photographs facilitates the protocol's applicability, and the positioning for the photographic image requires the visualization of the palatal face of the upper incisor teeth. **Conclusion:** The Brosco-Dutka protocol for the classification of palate fistula was developed for use by the craniofacial team during a face-to-face consultation or photographic image analysis. The proposal presents illustrations to guide the proper use of the criteria.

**Keywords:** Cleft palate; Oral fistula; Clinical protocols; Protocols; Plastic surgery.

## INTRODUÇÃO

Nos casos de fissura labiopalatina (FLP), a palatoplastia tem como meta a restauração morfológica e funcional do palato, estabelecendo um mecanismo velofaríngeo funcional para a fala, deglutição e audição, preservando o potencial de crescimento do terço médio da face<sup>1,2</sup>. Complicações pós-palatoplastia podem incluir hemorragia, dificuldade respiratória, necrose de retalhos, deiscência do reparo. A ocorrência da fistula oronasal (FON) e a disfunção velofaríngea (DVF), no entanto, são as complicações mais desafiadoras da equipe interdisciplinar. A FON pode ser resultado de tensão no reparo cirúrgico do palato e sua cicatrização é acompanhada de fibrose comprometendo a vascularização do tecido. O processo de cicatrização, portanto, produz retrações com consequências morfológicas e funcionais. A ocorrência de FON está associada a prejuízos para a fala, refluxo nasal, halitose e infecções crônicas, sendo um indicador do sucesso ou insucesso cirúrgico<sup>3-8</sup>.

A magnitude da ocorrência de FON não é inteiramente conhecida, existindo divergências quanto

aos índices reportados na literatura que variam de 0%<sup>9-11</sup> a 78%<sup>12</sup>. A variação na ocorrência de FON é resultado da falta de padronização de protocolos de avaliação e inexistência de uma definição sobre o que deve ser considerado fistula<sup>13,14</sup>. Trabalhos sobre FON de relevância científica foram publicados, incluindo metanálises<sup>14</sup>, revisões sistemáticas<sup>7,15</sup> e revisões de escopo sistemática<sup>16</sup>. Boa parte dos estudos, no entanto, não controla variáveis que afetam a ocorrência da FON, não descrevem detalhadamente as técnicas cirúrgicas da palatoplastia primária, tampouco mensuram a amplitude da fenda antes das cirurgias<sup>4,7,8,14,16,17</sup>. A falta de relato sobre critérios de inclusão e exclusão das FON nos estudos publicados também é fator de impacto na porcentagem de ocorrência dessas complicações já que alguns trabalhos excluem fistulas anteriores ao forame incisivo ou fistulas intencionalmente não reparadas<sup>2,13,18-23</sup>.

Entendendo a importância e complexidade da identificação das FON, alguns sistemas de classificação abordaram tanto a padronização da nomenclatura<sup>13,18,24</sup> quanto o gerenciamento cirúrgico dessas ocorrências<sup>24,25</sup>. Estas publicações refletem a preocupação quanto à resolutividade das FON buscando favorecer a prevenção

e o tratamento destas complicações. Em estudo que envolveu análise de dados registrados em prontuários de 466 pacientes com fissura transforame unilateral, Jacob et al. (2020)<sup>26</sup> reportaram tanto variabilidade no uso de terminologia quanto falta de consenso entre as áreas da cirurgia plástica e fonoaudiologia quanto à ocorrência da FON. Foram observados por Jacob et al. (2020)<sup>26</sup>: registros ausentes ou incompletos nos prontuários, imagens fotográficas inadequadas para a identificação das FON e divergências quanto à inclusão de fistulas na região pré-forame incisivo como complicações cirúrgicas. Os autores sinalizaram a necessidade de um sistema de classificação de fistulas abrangente, que possa ser utilizado de forma efetiva por equipes multidisciplinares, e que otimize a documentação sistemática dos resultados do tratamento da FLP<sup>26</sup>.

## OBJETIVO

O presente estudo teve como objetivo desenvolver um protocolo de classificação de fistula de palato baseado em critérios morfológicos, embriológicos e da sintomatologia da fistula.

## MÉTODOS

Este estudo foi conduzido no Hospital de Reabilitação de Anomalias Craniofaciais da Universidade de São Paulo (HRAC-USP), no período de 2013 a 2017, após aprovação do Comitê de Ética da instituição (protocolo nº 3.305124).

O desenvolvimento do protocolo se deu após o levantamento de 466 prontuários de estudo clínico randomizado envolvendo pacientes com fissura completa unilateral de lábio e palato e 13.876 imagens fotográficas de pacientes da instituição, analisando a presença e localização da FON, reportado pelas áreas da cirurgia plástica e fonoaudiologia. O levantamento indicou uso de terminologia distinta entre as áreas, falha na documentação das ocorrências (dados incompletos ou ausentes) e imagens fotográficas inadequadas para a classificação das FON. Considerando as dificuldades encontradas, o planejamento para a construção deste protocolo incluiu as seguintes etapas: 1) padronizar a definição de FON; 2) definir as referências anatômicas; 3) estabelecer critérios embriológicos e morfológicos; 4) incluir a sintomatologia; e 5) estabelecer critérios para imagem fotográfica.

### Sistema de classificação Brosco-Dutka

#### Definição de FON

Neste protocolo definimos fistula como *uma falha na cicatrização ou ruptura no reparo cirúrgico*

*primário do palato*, conforme Cohen et al. (1991)<sup>18</sup> e Muzaffar et al. (2001)<sup>27</sup>. A deiscência de palato foi definida como a ruptura do fechamento cirúrgico de toda uma região morfológica do palato e classificada aplicando-se o mesmo protocolo (Figura 1). Postula-se também que todas as fistulas deverão ser reportadas, inclusive fistulas puntiformes (microfistulas), fistulas assintomáticas e fistulas deixadas intencionalmente.

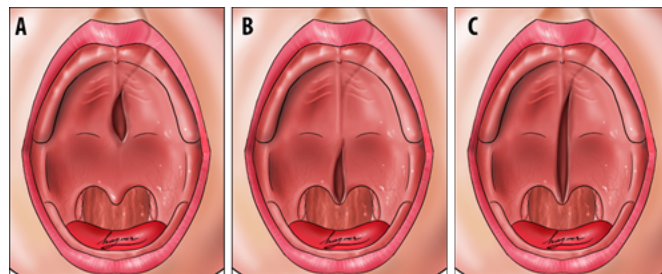


Figura 1. A. Deiscência de palato duro; B. Deiscência de palato mole; C. Deiscência de palato duro e mole. Fonte: Silva (2019)<sup>31</sup>.

### Referências anatômicas

As referências anatômicas incluem: forame incisivo, arco alveolar superior, e área de transição entre o palato duro e o palato mole (Figura 2).

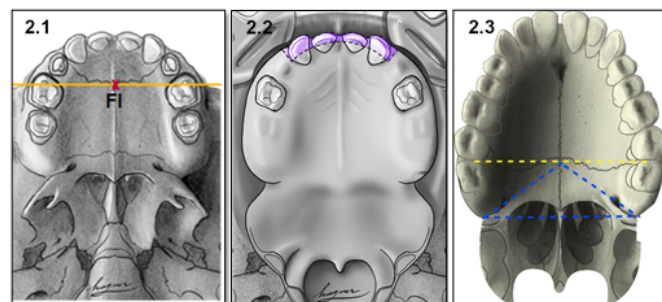
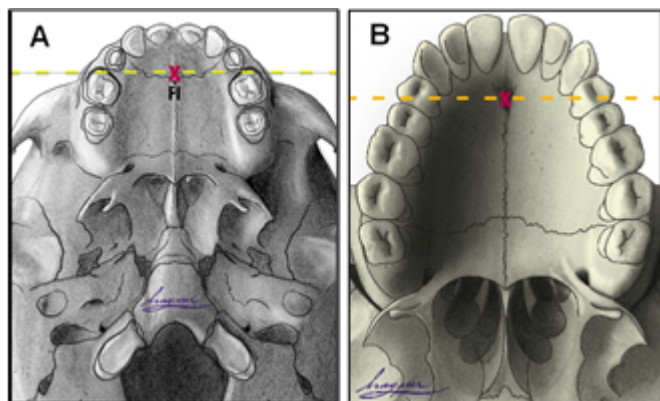


Figura 2. Referências anatômicas do protocolo: 2.1. Forame incisivo (FI); 2.2. Arco alveolar; 2.3. Área de transição entre palato duro e palato mole. Fonte: Brosco (2017)<sup>30</sup>.

#### Forame incisivo (FI)

O FI é um ponto anatômico demarcatório que separa o palato primário do palato secundário, no entanto, em pacientes com FLP, ele é inexistente devido à ausência de osso no local da fenda<sup>24</sup>. Definir o ponto de transição entre o palato primário e o secundário em pacientes com história de FLP, é tarefa complexa, dificultada pelas alterações morfológicas inerentes à fissura e decorrentes do processo de fibrose associado à cicatrização pós-cirúrgica. Para favorecer esse processo o protocolo Brosco-Dutka estabelece a linha incisiva, como uma linha imaginária traçada entre os pontos de contato entre os dentes caninos e o 1º molar decíduo na criança (Figura 3A). No adulto esta linha é traçada entre o ponto de contato entre os caninos e 1º pré-molar

(Figura 3B). Ao considerar-se a análise de imagens fotográficas para a definição do FI, é fundamental uma padronização para a obtenção das imagens intraorais. A documentação fotográfica deve ser obtida com o uso de espelhos para fotografia por profissional treinado para tal.



**Figura 3.** Ilustração dos traçados da linha imaginária para identificação do forame incisivo: A. Na criança; B. No adulto. Fonte: Brosco (2017)<sup>30</sup>.

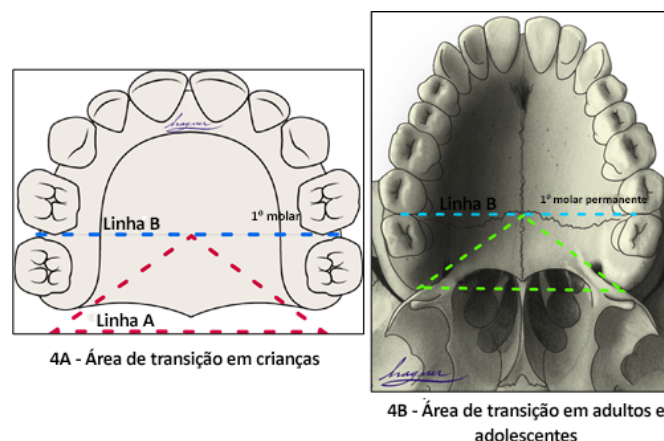
#### Arco alveolar superior

O arco alveolar superior é a porção da maxila que reveste os alvéolos dentários sendo importante referência anatômica para identificação das fístulas pré-alveolares e fístulas do arco alveolar que são aquelas situadas na região do vestíbulo labial e do próprio arco alveolar. A terminologia “fístulas vestibulares” ou “fístulas buconasais” não deve ser utilizada nesta classificação.

#### Área de transição entre palato duro e palato mole

A área de transição entre o palato duro e mole é uma região onde ocorrem muitas FON por ser uma das áreas de maior tensão durante a palatoplastia. A identificação de FON nesta região é complexa devido às alterações morfológicas decorrentes do processo de cicatrização da fístula que, conseqüentemente, podem resultar em retração e anteriorização da musculatura do palato mole, dando a impressão de que a fístula de transição se prolonga para o palato duro ou para o palato mole. Para favorecer o processo de identificação da área de transição entre o palato duro e o mole o protocolo Brosco-Dutka estabelece duas linhas imaginárias conforme ilustradas na Figura 4:

- **Linha A:** margeando o rebordo alveolar posterior (Tuber);
- **Linha B:** tangenciando a face distal dos primeiros molares na dentadura decídua e mista em crianças (Figura 4A). Nos adultos a linha B tangencia a face distal dos segundos molares (Figura 4B).

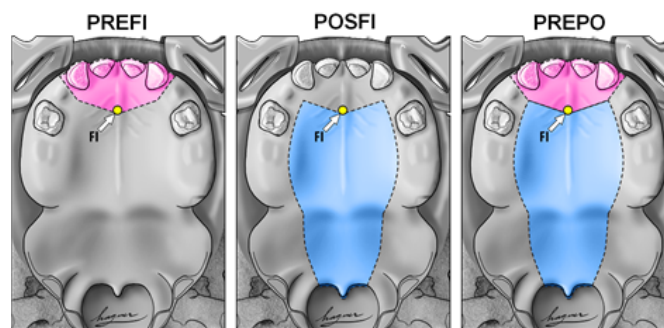


**Figura 4.** Ilustração das linhas A e B: A. Na criança; B. No adulto. Fonte: Brosco (2017)<sup>30</sup>.

Durante a avaliação da FON, a *área de transição* é aquela circunscrita a um triângulo imaginário cuja base é formada pela linha A e o ápice se encontra no ponto central da linha B. Durante a análise de imagens fotográficas, se a documentação fotográfica for inadequada, a definição da área de transição torna-se complexa ou até mesmo impossível.

#### Critérios embriológico e morfológico

Do ponto de vista da embriologia, a fístula pode ser denominada *fístula PREFI, POSFI ou PREPO* (Figura 5). Em relação à morfologia, a fístula pode ocorrer nas Regiões 1, 2, 3, 4 e 5 (Figura 6).



**Figura 5.** Após identificar o FI (ponto amarelo indicado pela seta branca nas imagens) é possível estabelecer se a fístula ocorre na região pré-forame incisivo (PREFI), na região pós-forame incisivo (POSFI) ou se ocorre em ambas as regiões (PREPO). Fonte: Brosco (2017)<sup>30</sup>.

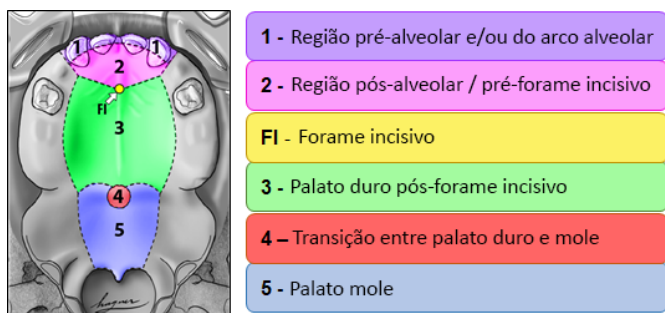O critério embriológico analisa a presença da fístula no palato primário e/ou secundário, de acordo com sua localização em relação ao FI (Figura 5). A etapa inicial da aplicação do protocolo, portanto, requer a identificação do FI e a classificação da fístula em:

- **PREFI:** fístula localizada em região anterior ao FI (palato primário);
- **POSFI:** fístula localizada em região posterior ao FI (palato secundário);



- **PREPO:** fistula que acomete tanto a região anterior quanto posterior ao FI (palato primário e secundário).

Em seguida o critério morfológico é aplicado verificando-se em qual das cinco regiões ocorreu a FON, sendo possível o acometimento de mais de uma região morfológica (Figura 6):

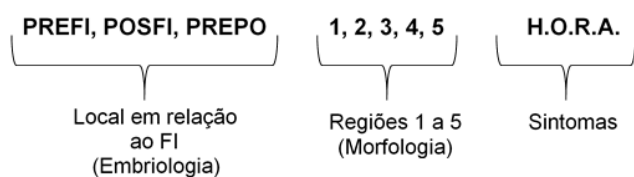


**Figura 6.** Ilustração das 5 regiões morfológicas de localização da fistula e do FI. Fonte: Brosco (2017)<sup>30</sup>.

- **Região 1:** envolve a região pré-alveolar e/ou do arco alveolar;
- **Região 2:** envolve a região pós-alveolar (área do palato duro anterior ao FI);
- **Região 3:** envolve a região do palato duro pós FI;
- **Região 4:** envolve a região de transição entre palato duro e o palato mole;
- **Região 5:** envolve o palatomole.

### Sintomatologia

A sintomatologia pode ser observada pelo profissional durante a avaliação clínica presencial, relatada pelo paciente ou seu responsável ou obtida em registros no prontuário do paciente. No protocolo a palavra **HORA** foi usada para caracterizar os sintomas reportados, conforme ilustrado (Figura 7), onde **H** se refere à hipernasalidade e/ou ao escape de ar nasal ou outra alteração de fala; **O** se refere às otites e outros sintomas otológicos; **R** se refere ao refluxo nasal de alimentos; e **A** se refere às fistulas assintomáticas.



**Figura 7.** Fórmula representando achados embriológicos, morfológicos e sintomatologia. Fonte: Brosco (2017)<sup>30</sup>.

A coexistência de FON e DVF, torna a identificação da sintomatologia relacionada à fala e deglutição mais

complexa. Sempre que possível a avaliação presencial dos sintomas deve ser realizada em duas condições: com e sem obturação da fistula. Uma fistula pode ser temporariamente obturada com material odontológico, hóstia ou adesivo para retenção de prótese odontológica. Mesmo na melhor das tentativas, uma fistula pode não ser totalmente vedada, o que sempre deixa dúvidas quanto à coexistência da DVF. A eliminação de sintomas com o vedamento da fistula oferece informação essencial para a definição da conduta para correção da fistula. Nos casos de DVF, o reparo apenas da fistula não corrige os sintomas decorrentes da insuficiência velofaríngea. A avaliação instrumental do funcionamento velofaríngeo para fala por meio da nasofaringoscopia e/ou da videofluoroscopia é necessária para a decisão entre operar somente a fistula ou associar este procedimento à veloplastia intravelar secundária para reposicionamento muscular do palato mole.

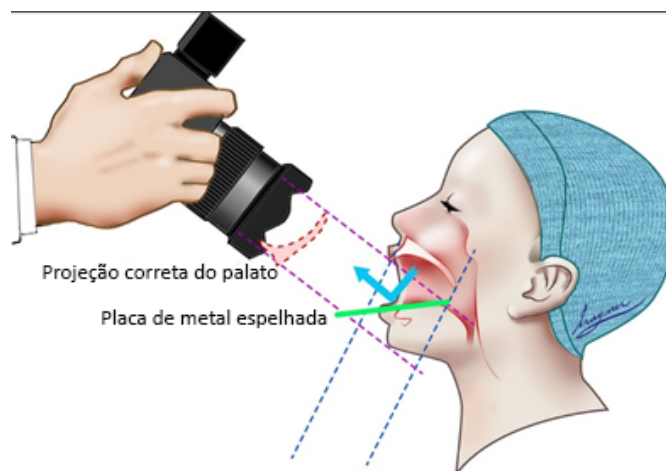
Após finalizar a avaliação da fistula em exame presencial ou ao realizar a análise de imagem fotográfica na classificação Brosco-Dutka, os achados podem ser representados por uma fórmula combinando-se os critérios embriológico, morfológico e sintomatologia (Figura 7).

### Documentação fotográfica

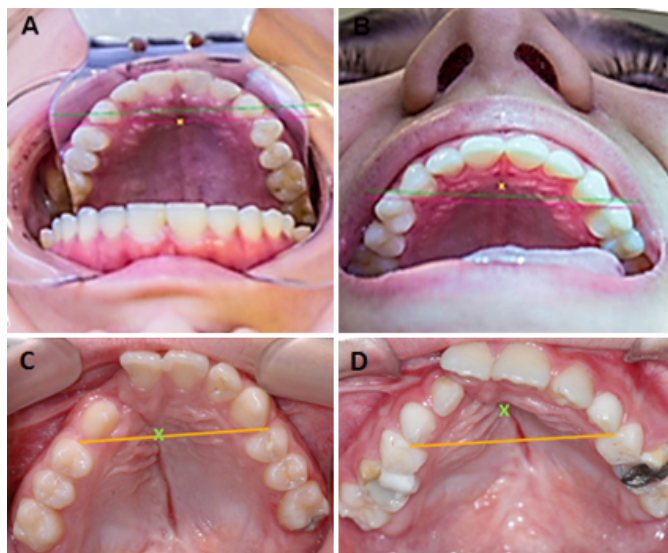
Para obtenção de imagens fotográficas adequadas para aplicação do protocolo Brosco-Dutka é importante o uso de espelho para a fotografia da região intraoral, posicionado em angulação adequada com relação ao plano oclusal (entre 45° e 60°). A imagem fotográfica deve possibilitar a visualização da face palatina dos dentes incisivos superiores ao invés da visão da face anterolabial dos mesmos. A imagem da Figura 8 ilustra o posicionamento adequado do espelho e da câmera durante a tomada fotográfica. As imagens das Figuras 9A e 9B, ilustram a tomada fotográfica adequada (Figura 9A) e tomada fotográfica inadequada (Figura 9B) em indivíduo sem FLP. As Figuras 9C e 9D ilustram a tomada fotográfica adequada (Figura 9C) e inadequada (Figura 9D) em indivíduo com FLP. Para a visualização fotográfica completa do palato são necessárias duas tomadas fotográficas: com o uso do espelho para a região anterior e tomada direta do palato mole com ou sem o uso do espelho para a região posterior. Com uma única fotografia, a visualização fotográfica adequada de todo o palato (duro e mole) é limitada devido à configuração do mesmo.

## RESULTADOS

O protocolo de classificação de fistula de palato Brosco-Dutka encontra-se apresentado no Anexo 1.



**Figura 8.** Posição adequada para realização da fotografia usando o espelho odontológico. Fonte: Silva (2019)<sup>31</sup>.



**Figura 9.** Posicionamento para imagem fotográfica e para documentação de fístula. **A e C.** Mostram a face palatina dos dentes incisivos em indivíduo sem e com FLP. O traço da linha incisiva permite a identificação correta do FI; **B e D.** Ilustram o posicionamento inadequado da imagem fotográfica mostrando a face labial dos dentes incisivos em indivíduo sem e com FLP. Neste caso, o traço da linha incisiva não permite a localização adequada do FI. Fonte: Brosco (2017)<sup>30</sup>.

## DISCUSSÃO

A incidência de FON é considerada um dos indicadores de insucesso do tratamento cirúrgico primário da FLP<sup>6-8</sup>. Embora a literatura apresente publicações sobre os resultados individuais e institucionais das complicações após palatoplastia, observa-se ainda, a ausência de uma definição padronizada e universalmente aceita do conceito de fístula<sup>13,14,19</sup>. Várias definições de fístulas foram utilizadas na literatura incluindo falha na cicatrização ou ruptura do reparo cirúrgico do palato<sup>18,27</sup> ou permeabilidade entre a cavidade oral e nasal<sup>13,23,28,29</sup>. A ausência da definição padronizada de fístula resulta em grande variabilidade dos índices de ocorrência

de FON<sup>14</sup>, introduzindo vieses e comprometendo o estabelecimento desse índice<sup>8</sup>.

A descrição de critérios de inclusão e exclusão das FON nas publicações também é limitada, existindo grande heterogeneidade entre os pesquisadores. Alguns excluem as fístulas anteriores ao FI e intencionalmente não reparadas, considerando apenas as fístulas no palato secundário<sup>2,13,18-23</sup>. Documentar somente fístulas no palato secundário modifica o índice de ocorrência de FON, e caso seja este o critério aplicado, deve ser claramente indicado na publicação.

Um sistema de classificação de fístula que possa ser aplicado com boa confiabilidade entre os membros da equipe é apontado como essencial para um controle adequado da variação dos índices de FON<sup>8,13,18</sup>. Os sistemas de classificação de Cohen<sup>18</sup> e de Pittsburgh<sup>13</sup> foram baseados em critérios anatômicos, são similares e não mencionam os sintomas. Sitzman et al. (2016)<sup>8</sup> avaliaram a confiabilidade do sistema de classificação de fístulas de Pittsburgh, envolvendo oito cirurgiões como avaliadores. Os resultados indicaram que a classificação de Pittsburgh mostrou boa confiabilidade intra-avaliador, porém os índices de concordância interavaliadores não foram tão bons como o esperado. Uma documentação fotográfica inadequada foi um dos fatores limitantes citados pelos autores.

O sistema de classificação de Richardson e Agni (2014)<sup>25</sup> propõe um algoritmo para gerenciamento das fístulas baseado em parâmetros que envolvem:

- 1) a dimensão da fístula (longitudinal ou transversa);
- 2) o local acometido (palato mole e úvula, palato duro posterior e médio, palato duro anterior);
- 3) classificação da fenda (unilateral, bilateral);
- 4) número de procedimentos cirúrgicos prévios no palato.

Segundo os autores a classificação proposta possibilita ao cirurgião avaliar o grau de dificuldade para a correção da fístula bem como prever o prognóstico do procedimento. Mais recentemente um sistema de classificação de fístula de palato foi proposto por Fayyaz (2019)<sup>24</sup>. Os autores publicaram uma casuística muito expressiva de 2.537 fístulas que foram analisadas. A classificação baseia-se em quatro características incluindo: 1) localização da fístula, 2) tamanho da fístula, 3) competência velofaríngea e 4) presença de deiscência. Quando presentes, fístulas múltiplas foram referidas. O algoritmo proposto pelos autores possibilita estabelecer diretrizes para o gerenciamento cirúrgico. Fayyaz (2019)<sup>24</sup> mencionam que a correção da insuficiência velofaríngea é realizada junto com a correção da fístula, porém não reportam o uso da nasoendoscopia e da videofluoroscopia do funcionamento velofaríngeo durante o processo de definição da conduta para gerenciamento da DVF.

A classificação proposta no presente estudo, embora se assemelhe àquelas propostas por Cohen et al. (1991)<sup>18</sup> e Smith et al. (2007)<sup>13</sup>, inclui 5 possíveis regiões de ocorrência ao invés de 7 e propõe critérios que favorecem a identificação de referências anatômicas essenciais para a aplicação do novo protocolo. A introdução da linha incisiva (para auxiliar na localização do FI) e linhas A e B (para auxiliar na localização da área de transição entre palato duro e mole), visam favorecer uma maior confiabilidade entre os avaliadores durante a aplicação do sistema de classificação. Nos casos com sequelas cirúrgicas graves, envolvendo deformidades ósseas e perdas significativas de elementos dentários, essa classificação poderá não ser completamente aplicável devido à ausência dos elementos de referência.

Propõe-se também que este protocolo seja usado para documentação de fístulas intencionalmente deixadas pelo cirurgião no momento da palatoplastia primária bem como devem ser documentadas as fístulas assintomáticas e as fístulas puntiformes (microfístulas) com a sinalização clara de sua condição clínica de não relevância para fala, alimentação e audição. Somente com este cuidado de registrar todas as ocorrências de fístula possíveis é que estudos comparativos futuros poderão gerar evidências científicas adequadas da real ocorrência das FON, contribuindo assim para a prevenção e tratamento destas complicações<sup>7</sup>.

O registro completo dos dados sobre complicações pós-cirúrgicas deve estar inserido no prontuário do paciente em um protocolo para avaliação destas ocorrências, sendo fundamental para uma documentação adequada dos resultados institucionais do gerenciamento da FLP. A obtenção de imagens fotográficas com qualidade que permita a visualização do palato completo é essencial para verificar a confiabilidade durante aplicação do protocolo. Diferentes serviços podem estabelecer estratégias distintas para fotografia intraoral, sendo possível o uso da cadeira odontológica com espelho ou da mesa cirúrgica com o paciente anestesiado para a correção da fístula. A qualidade da imagem deve ser auditada periodicamente, garantindo-se acervos fotográficos adequados para futuros estudos intercentros nacionais e internacionais. A capacitação da equipe (cirurgião, odontólogo e fonoaudiólogo) para a aplicação do protocolo é essencial na rotina dos serviços especializados, sendo recomendada uma calibração periódica e estabelecendo-se estratégias para melhorar ou manter a confiabilidade intra e interavaliadores.

## CONCLUSÃO

O protocolo Brosco-Dutka de classificação fístula de palato tem como finalidade principal sua utilização por equipe multidisciplinar, visando possibilitar tanto

a comparação de resultados intra como intercentros craniofaciais. Apesar de ser possível a sua aplicação nas consultas ambulatoriais ao vivo, recomenda-se a obtenção de imagens fotográficas adequadas do palato de forma que a classificação das complicações pós-cirúrgicas possa ser feita por avaliadores múltiplos internos e externos ao centro craniofacial avaliado. A classificação da fístula por múltiplos avaliadores, por sua vez, requer uma documentação fotográfica adequada, incluindo também a documentação da sintomatologia relacionada à fístula.

O protocolo define o que é fístula e padroniza a terminologia a ser utilizada pela equipe multidisciplinar. A classificação proposta, é baseada em critérios embriológicos e morfológicos, incluindo estratégias para a identificação das referências anatômicas de complexa visualização. A partir dos cuidados ressaltados pelos autores, a aplicação do protocolo possibilita um monitoramento sistemático e padronizado da ocorrência das FON favorecendo a identificação da relevância destas complicações para a fala, audição e alimentação. A validação clínica deste protocolo é necessária sendo que os futuros estudos envolvendo aplicação do mesmo devem deixar claros os critérios de inclusão e exclusão das FON. Ou seja, é essencial declarar na metodologia se as fístulas intencionalmente deixadas pelo cirurgião (que não são consideradas complicações cirúrgicas) e fístulas assintomáticas (que não necessitam gerenciamento cirúrgico nem protético), por exemplo, serão computadas na porcentagem geral de ocorrência.

## COLABORAÇÕES

- TVSB** Análise e/ou interpretação dos dados, Análise estatística, Aprovação final do manuscrito, Coleta de Dados, Concepção e desenho do estudo, Gerenciamento do Projeto, Metodologia, Redação - Preparação do original
- GAP** Análise e/ou interpretação dos dados, Aprovação final do manuscrito, Coleta de Dados, Metodologia, Redação - Preparação do original
- HLAS** Aprovação final do manuscrito, Coleta de Dados, Metodologia, Redação - Revisão e Edição
- JCRD** Análise e/ou interpretação dos dados, Análise estatística, Aprovação final do manuscrito, Coleta de Dados, Concepção e desenho do estudo, Gerenciamento do Projeto, Metodologia, Redação - Preparação do original, Supervisão

## REFERÊNCIAS

1. Silva Filho OG, Freitas JAS. Caracterização morfológica e origem embriológica. In: Trindade IEK, Silva Filho OG, coordenadores. Fissuras labiopalatinas: uma abordagem interdisciplinar. São Paulo: Santos; 2007. p. 17-49.
2. Williams WN, Seagle MB, Pegoraro-Krook MI, Souza TV, Garla L, Silva ML, et al. Prospective clinical trial comparing outcome measures between Furlow and von Langenbeck palatoplasties for UCLP. *Ann Plast Surg.* 2011 Feb;66(2):154-63.
3. Deshpande GS, Campbell A, Jagtap R, Restrepo C, Dobie H, Keen HT, et al. Early complications after cleft palate repair: a multivariate statistical analysis 709 of patients. *J Craniofac Surg.* 2014;25(5):1614-8.
4. Passos VAB, Carrara CFC, Dalben GS, Costa B, Gomide MR. Prevalence, cause and location of palatal fistula in operated complete unilateral cleft lip and palate: retrospective study. *Cleft Palate Craniofac J.* 2014 Mar;51(2):158-64.
5. Aslam M, Ishaq I, Malik S, Fayyaz GQ. Frequency of oronasal fistulae in complete cleft palate repair. *J Coll Physicians Surg Pak.* 2015 Jan;25(1):46-9.
6. Eberlinc A, Koželj V. Incidence of residual oronasal fistulas: a 20-year experience. *Cleft Palate Craniofac J.* 2012 Nov;49(6):643-8.
7. Hardwicke JT, Landini G, Richard BM. Fistula incidence after primary cleft palate repair: a systematic review of the literature. *Plast Reconstr Surg.* 2014 Oct;134(4):618e-27e.
8. Sitzman TJ, Allori AC, Matic DB, Beals SP, Fisher DM, Samson TD, et al. Reliability of oronasal fistula classification. *Cleft Palate Craniofac J.* 2018 Jul;55(6):871-5.
9. Xu JH, Chen H, Tan WQ, Lin J, Wu WH. The square flap method for cleft palate repair. *Cleft Palate Craniofac J.* 2007 Nov;44(6):579-84.
10. Stewart TL, Fisher DM, Olson JL. Modified Von Langenbeck cleft palate repair using an anterior triangular flap: decreased incidence of anterior oronasal fistulas. *Cleft Palate Craniofac J.* 2009 Mai;46(3):299-304.
11. Dong Y, Dong F, Zhang X, Hao F, Shi P, Ren G, et al. An effect comparison between Furlow double opposing Z-plasty and two-flap palatoplasty on velopharyngeal closure. *Int J Oral Maxillofac Surg.* 2012 Mai;41(5):604-11.
12. Mak SY, Wong WH, Or CK, Poon AMS. Incidence and cluster occurrence of palatal fistula after furlow palatoplasty by a single surgeon. *Ann Plast Surg.* 2006 Jul;57(1):55-9.
13. Smith DM, Vecchione L, Jiang S, Ford M, Deleyiannis FWB, Haralam MA, et al. The Pittsburgh fistula classification system: a standardized scheme for the description of palatal fistulas. *Cleft Palate Craniofac J.* 2007 Nov;44(6):590-4.
14. Bykowski MR, Naran S, Winger DG, Losee JE. The rate of oronasal fistula following primary cleft palate surgery: a meta-analysis. *Cleft Palate Craniofac J.* 2015 Jul;52(4):e81-7.
15. Timbang MR, Gharb BB, Rampazzo A, Papay F, Zins J, Doumit G. A systematic review comparing Furlow opposing Z-plasty and straight-line intravelar veloplasty methods of cleft palate repair. *Plast Reconstr Surg.* 2014 Nov;134(5):1014-22.
16. Salimi N, Aleksejūnienė J, Yen EHK, Loo AY. Fistula in cleft lip and palate—a systematic scoping review. *Ann Plast Surg.* 2017 Jan;78(1):92-102.
17. Hardwicke J, Nassimizadeh M, Richard B. Reporting of randomized controlled trials in cleft lip and palate: a 10-year review. *Cleft Palate Craniofac J.* 2017 Mar;54(2):142-52.
18. Cohen SR, Kalinowski J, LaRossa D, Randall P. Cleft palate fistulas: a multivariate statistical analysis of prevalence, a etiology and surgical management. *Plast Reconstr Surg.* 1991 Jun;87(6):1041-7.
19. Emory RE, Clay RP, Bite U, Jackson IT. Fistula formation after palatal closure: an institutional perspective. *Plast Reconstr Surg.* 1997 Mai;99(6):1535-8.
20. Diah E, Lo LJ, Yun C, Wang R, Wahyuni LK, Chen YR. Cleft oronasal fistula: a review of treatment results and a surgical management algorithm proposal. *Chang Gung Med J.* 2007 Nov/Dez;30(6):529-37.
21. Phua YS, Chalain T. Incidence of oronasal fistulae and velopharyngeal insufficiency after cleft palate repair: an audit of 211 children born between 1990 and 2004. *Cleft Palate Craniofac J.* 2008 Mar;45(2):172-8.
22. Losken HW, Van Aalst JA, Teotia SS, Dean SB, Hultman S, Uhrich KS. Achieving low cleft palate fistula rates: surgical results and techniques. *Cleft Palate Craniofac J.* 2011;48(3):312-20.
23. Rossell-Perry P, Segura E, Salas-Bustinza L, Cotrina-Rabanal O. Comparison of two models of surgical care for patients with cleft lip and palate in resource-challenged settings. *World J Surg.* 2015 Jan;39(1):47-53.
24. Fayyaz GQ, Gill NA, Ishaq I, Aslam M, Chaudry A, Ganatra MA, et al. Pakistan comprehensive fistula classification: a novel scheme and algorithm for management of palatal fistula/dehiscence. *Plast Reconstr Surg.* 2019 Jan;143(1):140e-51e.
25. Richardson S, Agni NA. Palatal fistulae: a comprehensive classification and difficulty index. *J Maxillofac Oral Surg.* 2014 Set;13(3):305-9.
26. Jacob MF, Prearo GA, Brosco, TVS, Silva, HLA, Dutka, JCR. Fístula após palatoplastia primária: Consenso entre profissionais da cirurgia plástica e da fonoaudiologia. *Rev Bras Cir Plást.* 2020;35(2):142-8.
27. Muzaffar AR, Byrd HS, Rohrich RJ, Johns DF, LeBlanc D, Beran SJ, et al. Incidence of cleft palate fistula: an institutional experience with two-stage palatal repair. *Plast Reconstr Surg.* 2001 Nov;108(6):1515-8.
28. Rennie A, Treharne LJ, Richard B. Throat swabs taken on the operating table prior to cleft palate repair and their relevance to outcome: a prospective study. *Cleft Palate Craniofac J.* 2009 May;46(3):275-9.
29. Lu Y, Shi B, Zheng Q, Hu Q, Wang Z. Incidence of palatal fistula after palatoplasty with levator veli palatini repositioning according to Sommerlad. *Br J Oral Maxillofac Surg.* 2010 Dez;48(8):637-40.
30. Brosco TVS. Fístula de palato após reparo da fissura labiopalatina em um estudo clínico randomizado [tese]. Bauru (SP): Universidade de São Paulo - Hospital de Reabilitação de Anomalias Craniofaciais; 2017.
31. Silva HLA. Atlas de cirurgia plástica na fenda labiopalatal [dissertação]. São Paulo (SP): Universidade de São Paulo - Hospital de Reabilitação de Anomalias Craniofaciais; 2019.

\*Autor correspondente:

Telma Vidotto de Sousa Brosco

Rua Sílvio Marchione, 3-20, Vila Nova Cidade Universitária, Bauru, SP, Brasil.

CEP: 17012-900

E-mail: telmabrosco@gmail.com



Anexo 1. Protocolo de classificação de fistula de palato Brosco-Dutka.

## PROTOCOLO DE CLASSIFICAÇÃO DE FÍSTULA BROSCO-DUTKA

Nome \_\_\_\_\_

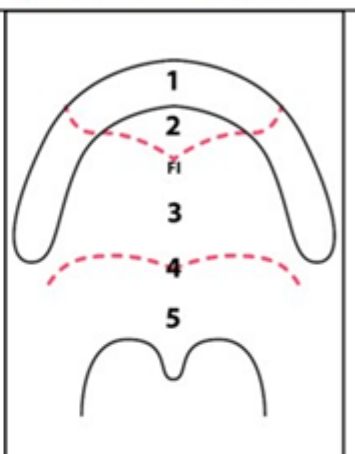
DN \_\_\_\_/\_\_\_\_/\_\_\_\_ Idade \_\_\_\_\_ Data da avaliação \_\_\_\_/\_\_\_\_/\_\_\_\_

### I. Classificação Brosco-Dutka de Fístula de Palato

a) Localização da Fístula

PREFI	( ) Região 1
	( ) Região 2
POSFI	( ) Região 3
	( ) Região 4
	( ) Região 5
PREPO	( ) Região 1
	( ) Região 2
	( ) Região 3
	( ) Região 4
	( ) Região 5

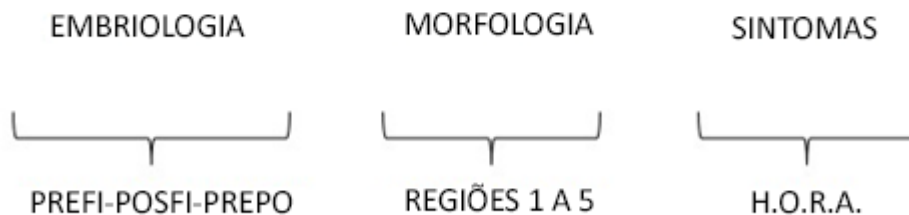
b) Desenhar a Fístula



c) Sintomatologia

- H** ( ) Hipernasalidade e/ou outros sintomas de fala
- O** ( ) Otites e/ou outros sintomas otológicos
- R** ( ) Refluxo nasal de alimentos
- A** ( ) Assintomático

d) Fórmula



### II. Cirurgias de Correção de Fístula já realizadas e datas

- ( ) Nenhuma    ( ) Uma    ( ) Duas    ( ) Três    ( ) Outras

Datas: \_\_\_\_\_